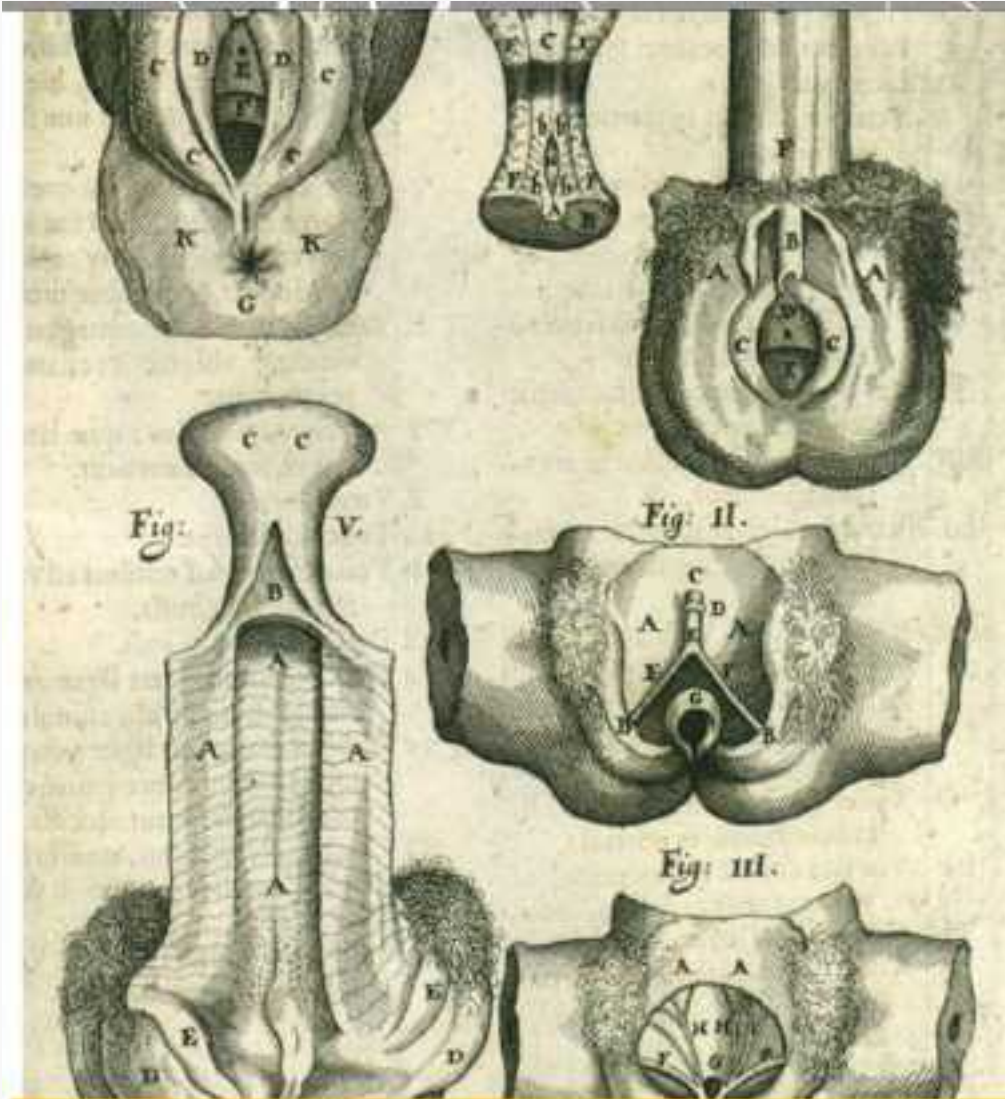

En 1600, une première illustration du clitoris est publiée. (JEAN-CLAUDE PIQUARD)

# Anatomie et physiologie sexuelle de la femme

Jeanine Ohl

# Le sein

- Permet de classer les humains parmi les mammifères



- Récepteur hormonal

- Organe sexuel

- Base d'implantation 3<sup>e</sup> - 7<sup>e</sup> côte

- Grande variabilité de volume, poids, consistance, dimensions, forme, selon l'ethnie, l'âge et la parité, souvent asymétriques

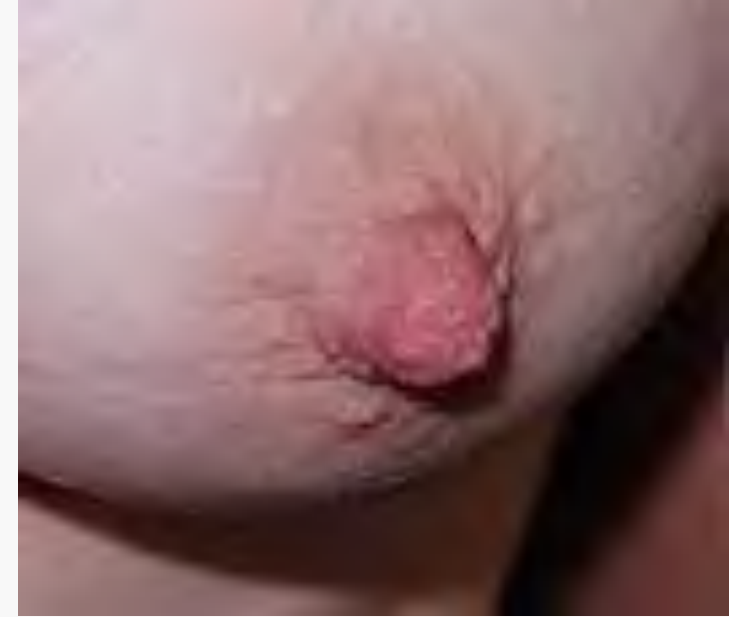- L'angle pariéto-mammelonnaire

définit le degré de ptose (100 à 110°)



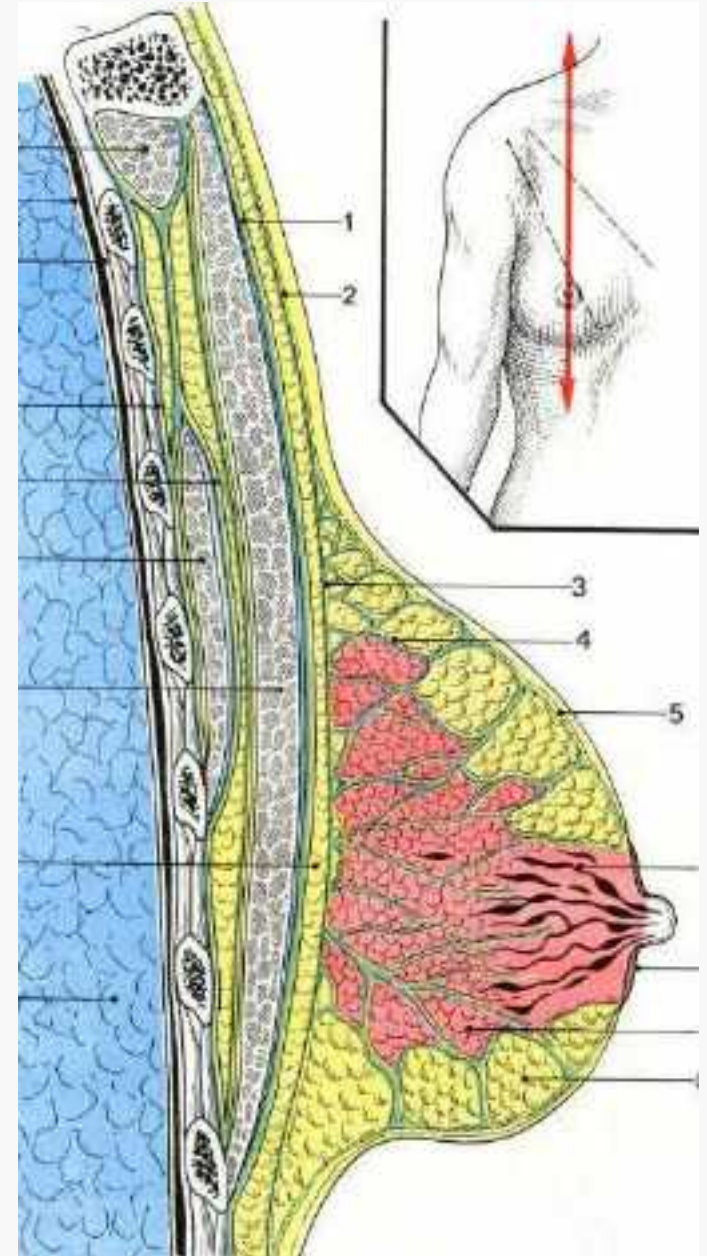
# Structure du sein

- Zone périphérique = peau souple
- L'aréole:
  - Circulaire, pigmentée, en relief
  - Contient 15 à 20 glandes sébacées (tubercules de Morgagni)
  - Zone adhérente aux plans sous jacents
- Le mamelon:
  - Petit cylindre ou cône saillant (sauf ombilication)
  - Abouchement des canaux galactophores



# Structure du sein

- Repose sur le grand pectoral
- Efficacité très inconstante du ligament aponévrotique “suspenseur du sein”
- Seuls moyens de fixité = peau, muscles pauciers, lobules et tissu de soutien eux-mêmes
- Tissu conjonctif, tissu graisseux, vx sanguins et lymphatiques, nerfs



# Innervation du sein

- Nerfs superficiels, cutanés (branche sus-claviculaire du plexus cervical, plexus brachial et 2<sup>e</sup> à 6<sup>e</sup> nerfs intercostaux)
- Nerfs profonds qui suivent le trajet des vaisseaux dans la glande
- Tous ces nerfs envoient de nombreuses ramifications vers l'aréole et le mamelon, zones extrêmement sensibles

# Sein et sexualité

- Toute culture confondue, chaque femme a un rapport singulier à ses seins. Ils sont pour elle aussi une source d'angoisse

Brigitte Pittet-Cuenod

- Rôle érotique
  - dont l'expression change dans chaque société
  - important dans la nôtre

David Le Breton - Bertrand Kiefer

- Rôle sexuel
  - zone érogène
  - excitation: augmentation de volume par vasocongestion, tumescence aréolaire, érection du mamelon= thélotisme



# Sein et sexualité : cas clinique

- Le couple cs ensemble pour absence de libido de madame
- Mme, 30 ans, a accouché il y a 18 mois. Bébé dort encore dans leur lit
- Un RS par mois...
- « En avez-vous parlé au pédiatre? » « Non car on sait bien que c'est interdit »
- Mr confirme que c'est une solution de facilité car bébé se réveille toutes les nuits
- Mme dit : « il n'y a pas que cela, je ne suis pas contente de ma vie.... Je ne suis pas non plus contente de mon corps, mes seins sont descendus... »

# Vulve

- Difficultés à nommer cette partie du corps
  - petits noms absurdes: la marguerite, la zézette, la foufoune, la chatte...
  - là en bas...
- le tabou persiste et pourtant...

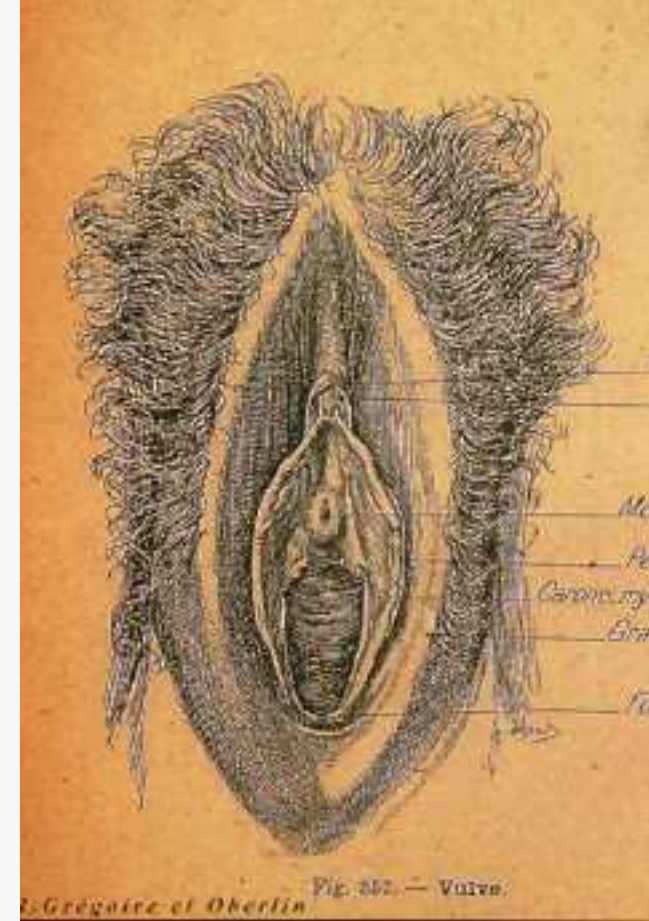


L'origine du monde  
Gustave Courbet  
1866



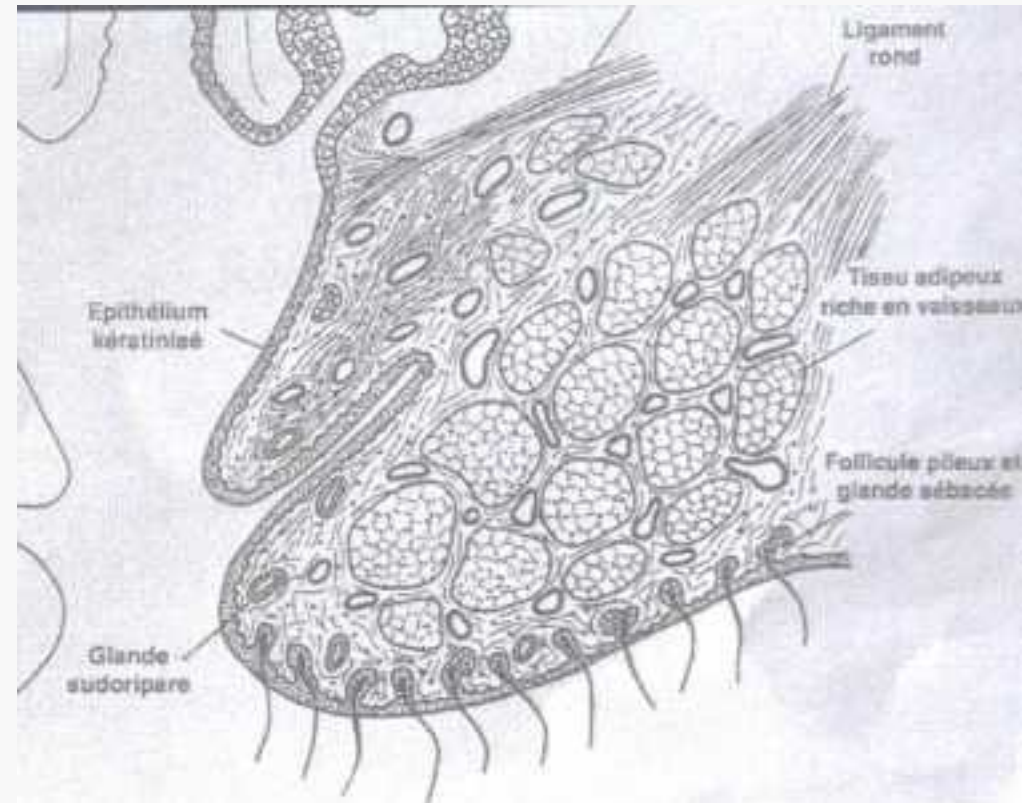
# Vulve: les grandes lèvres

- Constituent les bords de la fente vulvaire entre la base du mont du pubis et la région périanale
- Face externe recouverte de poils, foncée
- Face interne glabre, rosée, humide
- Séparées des petites lèvres par le sillon interlabial
- Fusionnent sur le Mont de Vénus en haut et en bas en formant la commissure post = fossette naviculaire



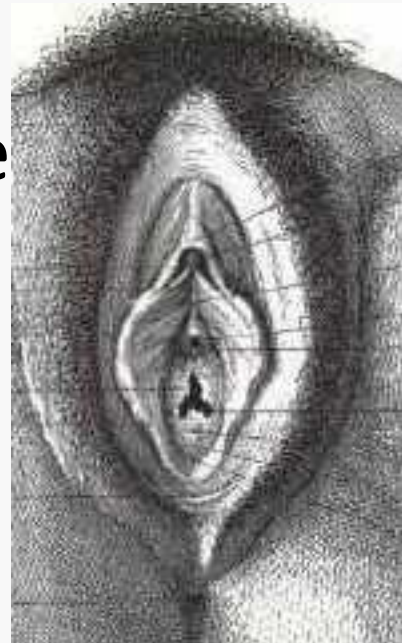# Vulve: les grandes lèvres

- Épiderme peu kératinisé
- Le derme contient de nombreuses glandes sudoripares et sébacées
- Hypoderme:
  - Tissu cellulo-adipeux
  - Fibres élastiques
  - ouverture de la fente vulvaire lors de l'abduction des cuisses
  - Vaisseaux
  - organe semi érectile



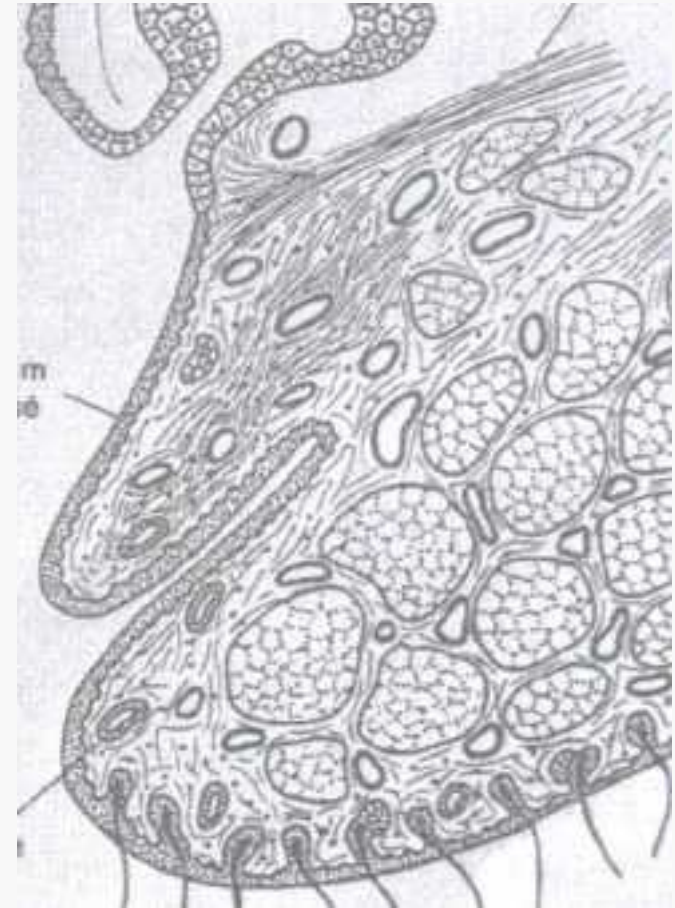
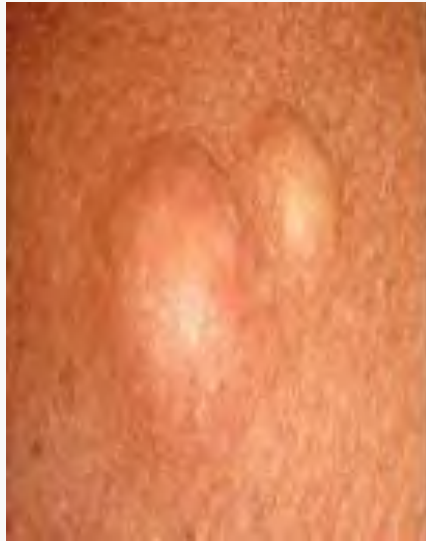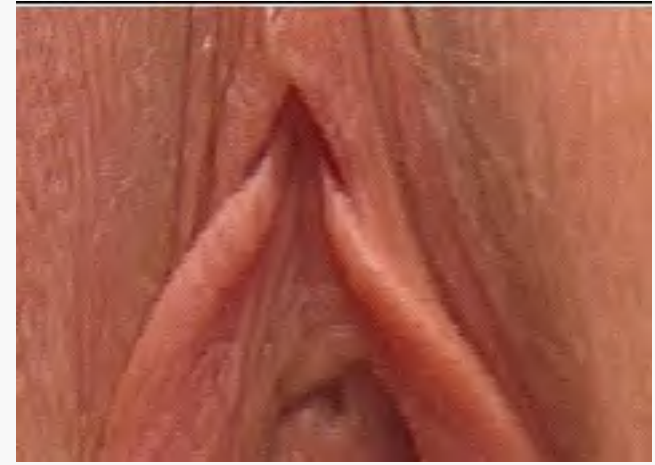
# Vulve: les petites lèvres

- Cachées dans la fente vulvaire, parfois font saillie
- Bord libre, irrégulier (crête de coq)
- Bord adhérent adossé au bulbe vestibulaire
- En avant, dédoublées en deux replis unis 2 à 2 sur la ligne médiane
  - antérieur = le prépuce (capuchon) recouvre le corps et souvent le gland
  - postérieur fixé sur la face inférieure du coude du clitoris = le frein
- Réunion post=fourchette



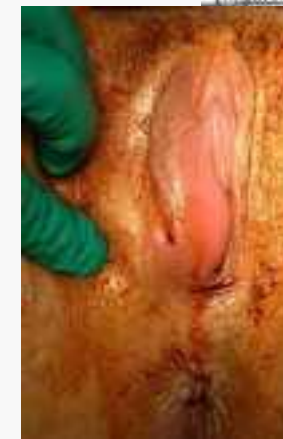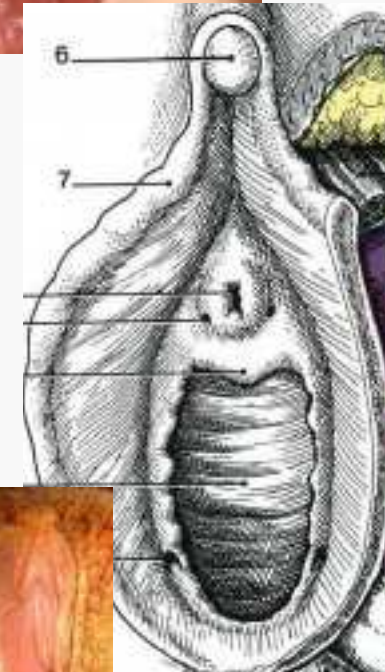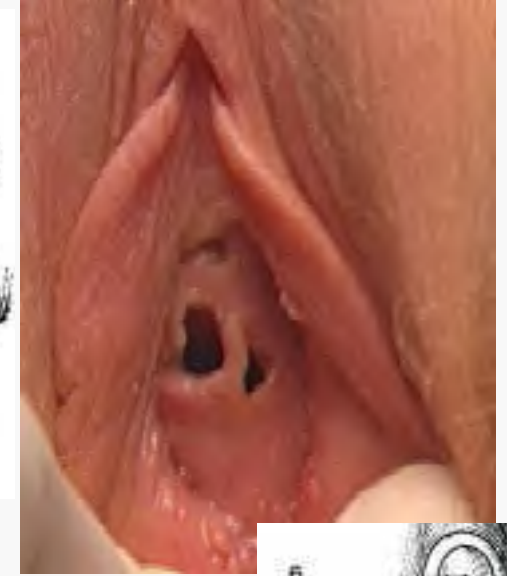
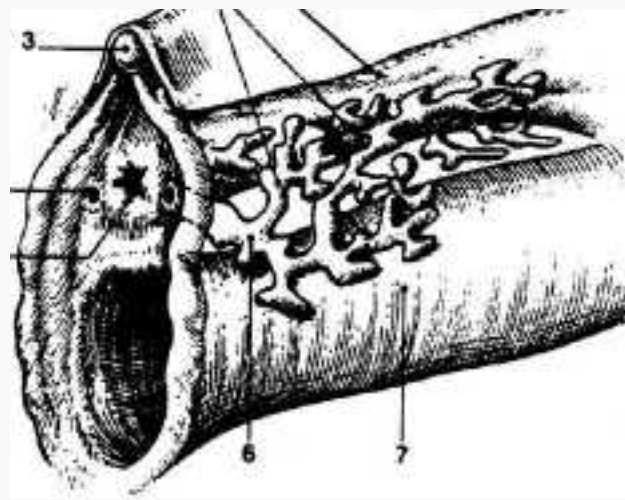
# Vulve: les petites lèvres

- Formations cutanées malgré leur aspect pseudomuqueux
- Glabres, rosées,  $\pm$  humides,
- Derme riche en glandes sébacées (smegma prépuccial) et sudoripares apocrines



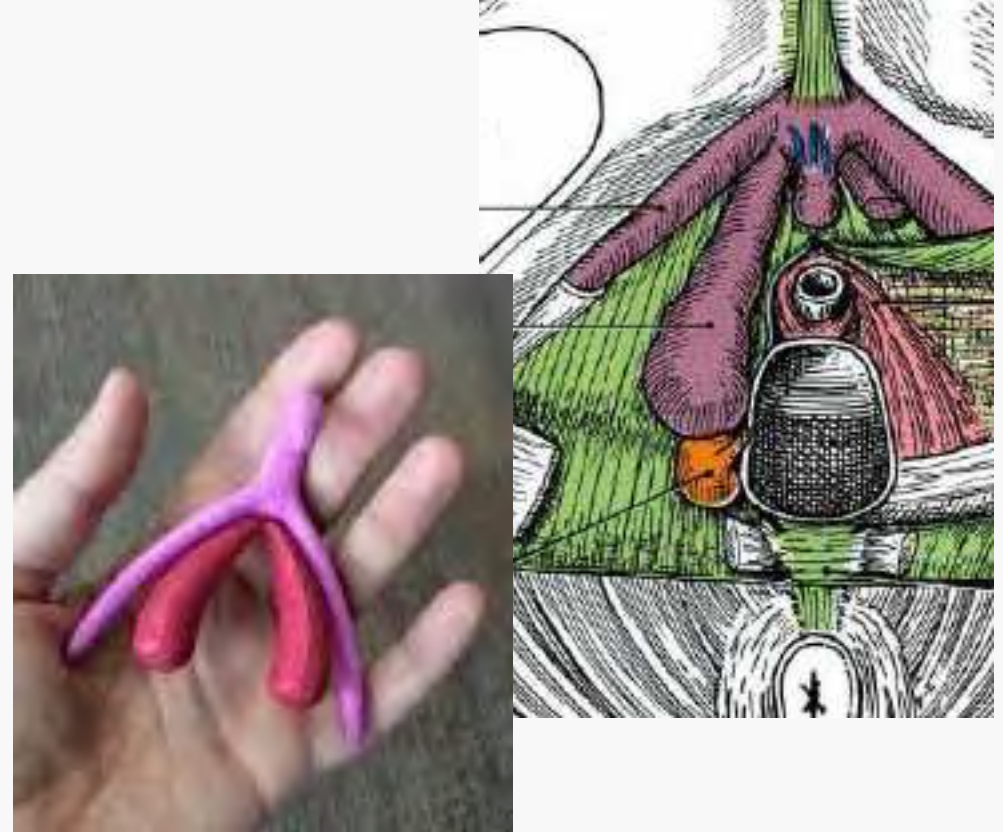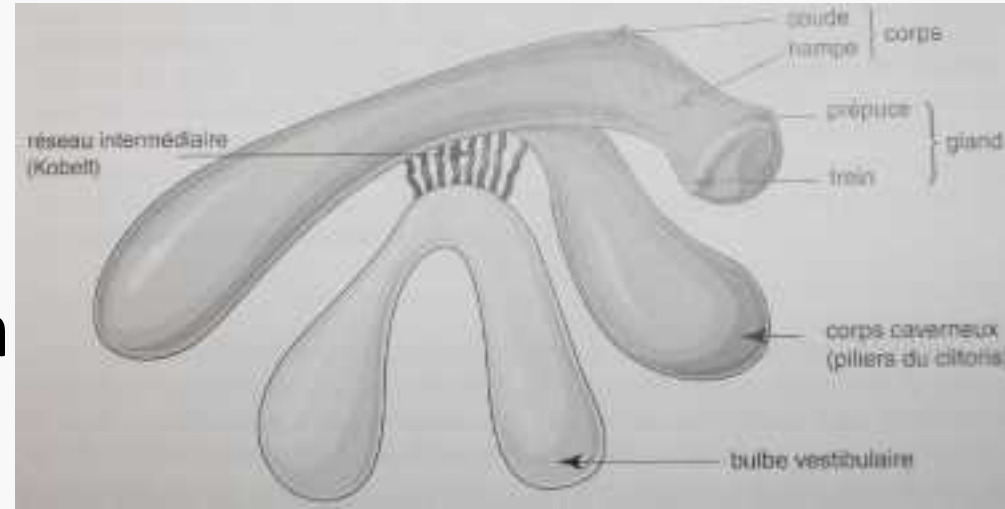
# Le vestibule

- Fond de l'espace limité par faces internes petites lèvres
- Méat urétral
- Orifices glandes péri-urétrales de Skène (homologues prostate)
- Orifice vaginal avec hymen ou caroncules
- Orifice glandes de Bartholin (homologues glandes de Cowper), abouchées dans sillon nympho-hyménéal (cyprine)
- Derme contient de nombreux corpuscules sensibles



# Organes érectiles: clitoris

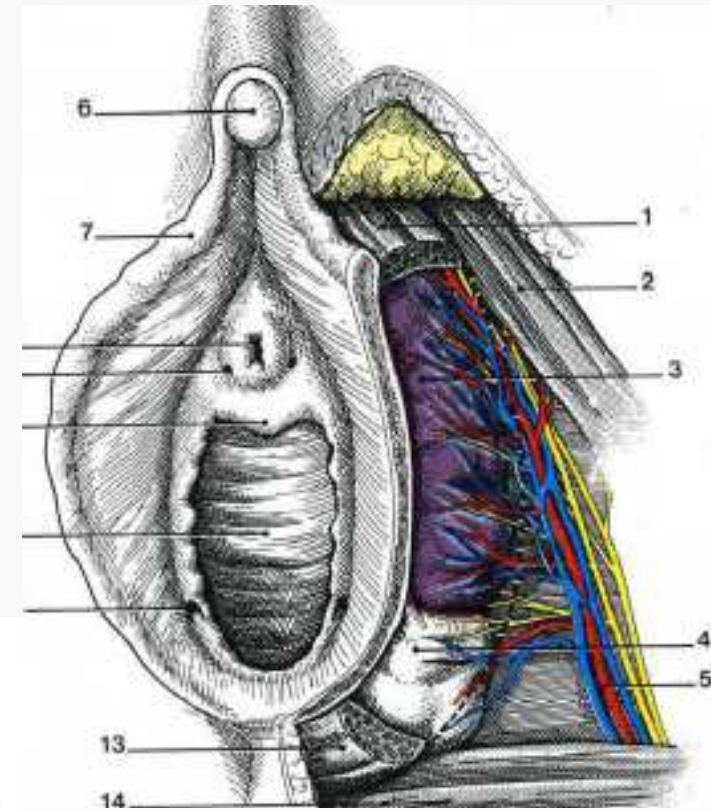
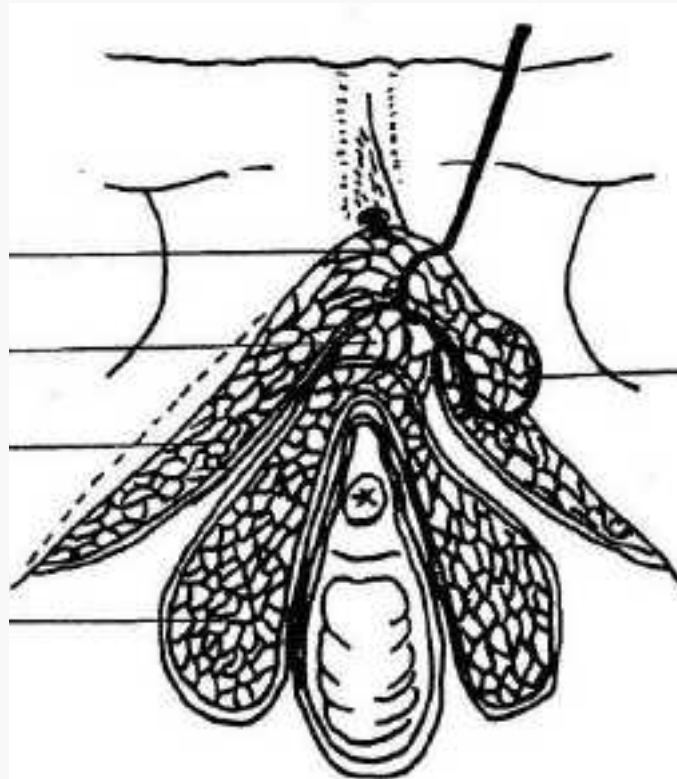
- première description exacte en 1998 par Hélène O'connell, (urologue australienne)
- Corps caverneux (homologues de ceux de la verge)
- Bulbes vestibulaires, contenus dans la paroi du vestibule (homologues des corps spongieux )
- corps, coudé vers le bas
- Portion palpable : hampe
- Extrémité : gland



modèle imprimable en 3D Odile Fillot 2016

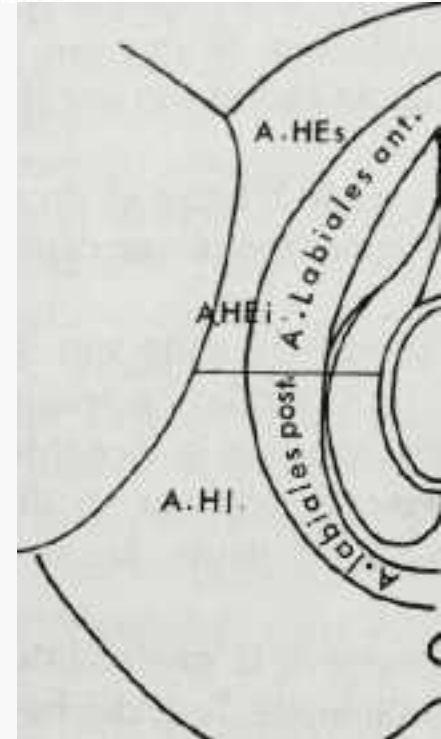
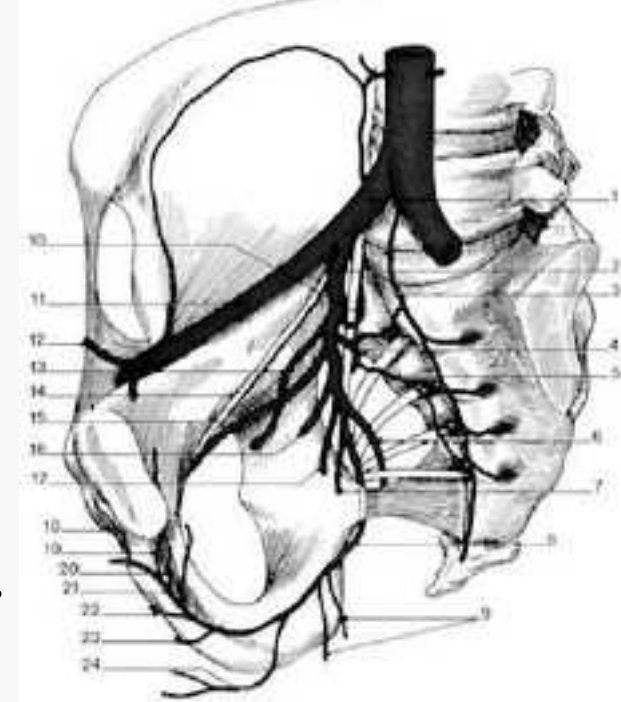
# Tissu érectile

- Entouré d'une gaine fibro-élastique
- Lacunes vasculaires
- Cloisons conjonctives riches en fibres musculaires lisses



# Les vaisseaux de la vulve

- En profondeur: artère honteuse interne (iliaque interne)  
Se termine en devenant  
A. dorsale du clitoris- Vascularisation +++
- En superficie
  - Partie antérieure: artères honteuses (fémorale)
  - Partie postérieure: art périnéale superficielle (honteuse int)
- Les veines suivent les trajets des artères



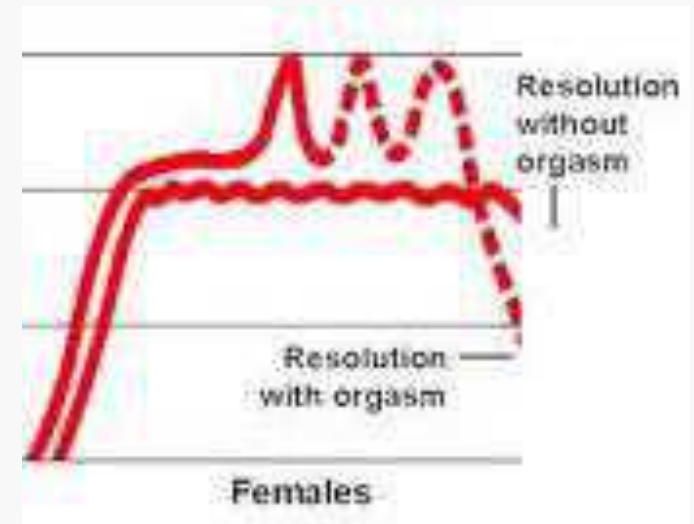


# Vulve: innervation sensitive

- Très riche, dont le rôle érotique est bien connu
- Sensibilité très fine du clitoris recueillie par
  - des terminaisons encapsulées (corpuscules génitaux) sensibles aux pressions et aux vibrations
  - des terminaisons libres sensibles au tact fin
- Le nombre des récepteurs sensitifs augmente entre les petites lèvres et le gland clitoridien

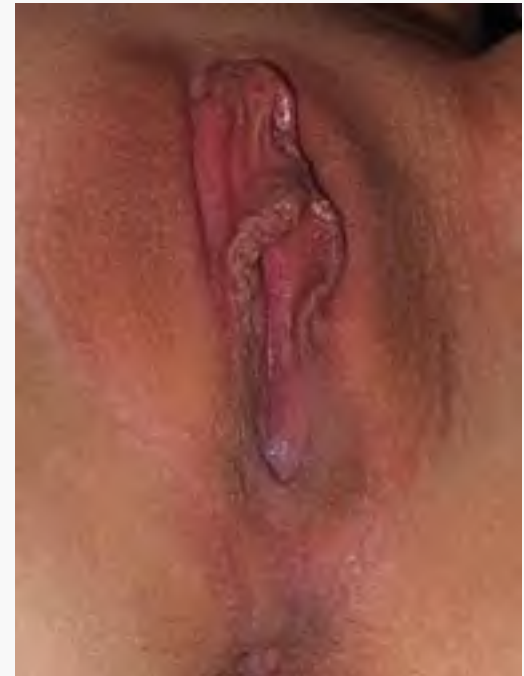# Excitation sexuelle

- Conjonction de phénomènes vasculaires et musculaires
- Influence du SN végétatif et de la contraction des muscles pelviens et périnéaux
- Augmentation du débit sanguin:
  - pas de réduction du débit artériel
  - par contre gêne au retour veineux: congestion de la sphère génitale
- Gonflement du clitoris
  - allongement et dilatation de la hampe
  - ascension du gland et placement du gland au contact de la face dorsale de la verge pendant le coït

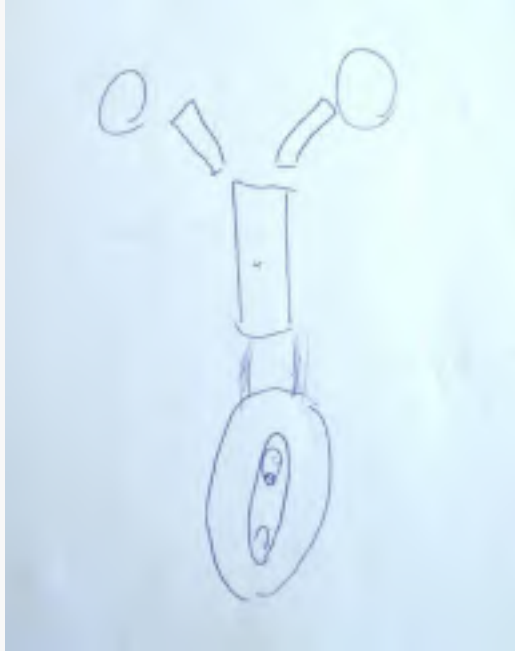


# Vulve et sexualité

- En phase d'excitation, congestion et compression par les muscles des glandes de Skène et de Bartholin (cyprine): lubrification très accessoire du vestibule et des petites lèvres
- Sécrétion des glandes sébacées et sudoripares
- petites lèvres se déplissent, s'épaississent, se dressent
- grandes lèvres gonflent, s'aplatissent s'écartent
- dégagement du vestibule



# Vulve: représentations

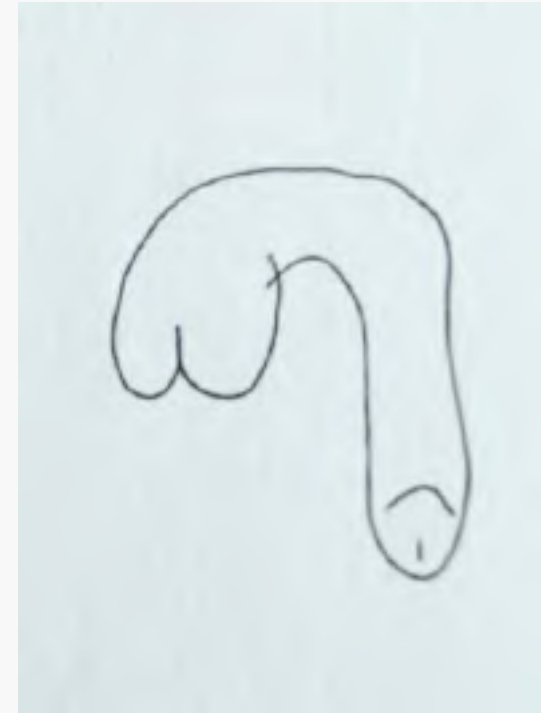
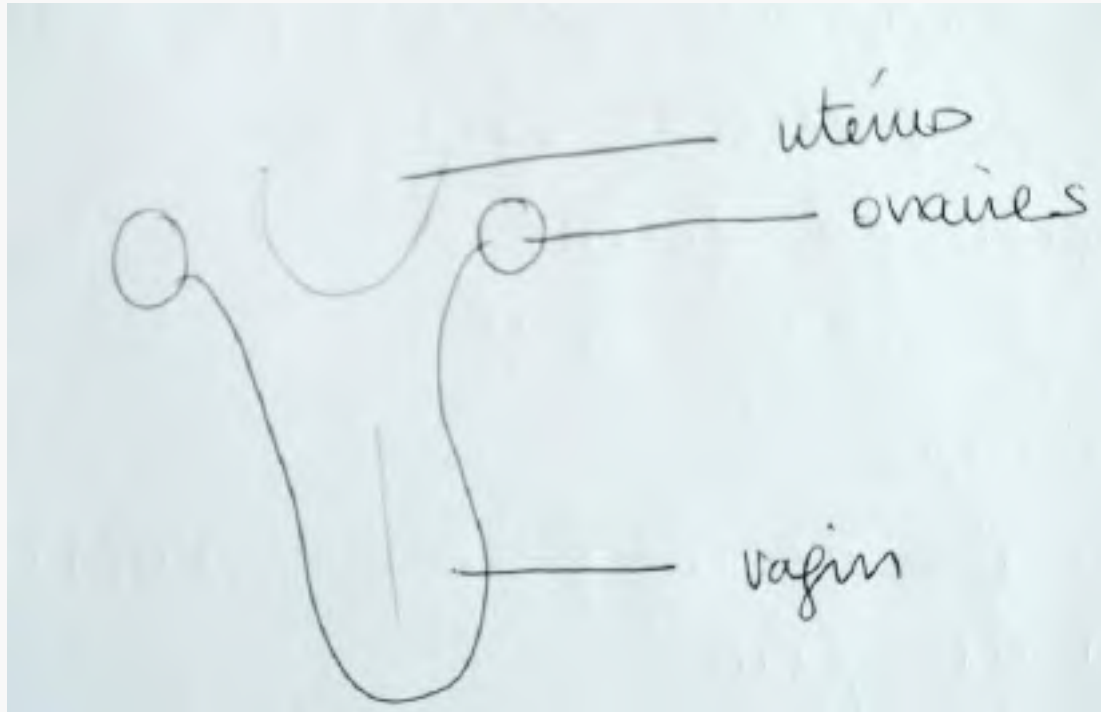


50 ans  
A oublié les connexions car n'a plus de problèmes depuis son hystérectomie pour fibrome



51 ans, nourrice agréée  
Vulve est représentée, pas de vagin  
Pas de fond utérin

# Vulve: représentations



42 ans, vendeuse

Long passé de stérilité- pas de rapports actuellement

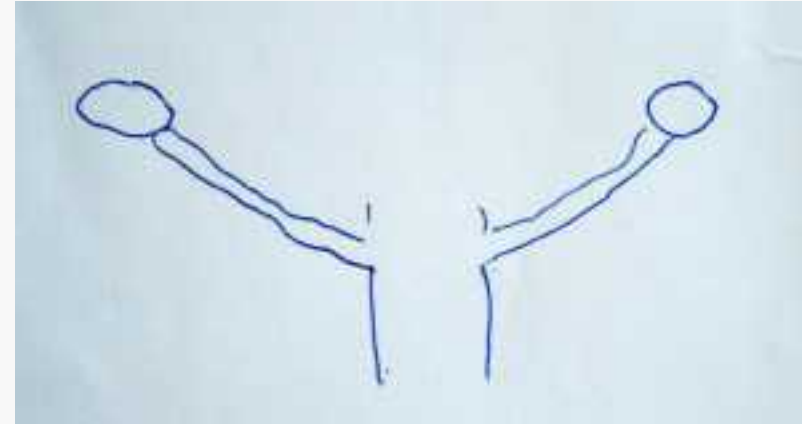
« le vagin est fermé? » « Oui je ferme tout »

« les trompes? » « oui je les ai oubliées, normal je n'en ai plus »

# Vulve: représentations



Madame H, contrôle, 26 ans, ne peut dessiner ni vulve ni vagin



Madame LC, 32 ans, passé d'infertilité, un enfant. Vulve et vagin? Ne sait pas. L'utérus n'est pas fermé

## Conclusion

With our data, we present a baseline for the appearance of a normal white vulva, which could be used to establish standards for indications for gynaecological cosmetic surgery.

# Vulve et sexualité

- Difficultés pour une femme de visualiser son sexe (miroir, smartphone)
- Idée imprécise de l'anatomie et du fonctionnement:
  - s'interroger et poster une photo de ses parties intimes sur le site "Large Labia Project"
  - comparer, dictature d'une norme esthétique
    - complexer "je suis moche de là en bas"
    - angoisser pour la sexualité
    - ignorer sa vulve et finir frigide et anesthésiée

## - Se raser ou s'épiler

« ... Je me rase la "foufoune" depuis que j'ai des poils, je n'arrive pas bien à tout raser... je voudrais savoir comment me raser totalement (foufoune vagin et anus) car j'ai peur de me couper le clitoris ou les parties "vivantes" » Abbye 13 ans

« Excusez-moi docteur, depuis ma grossesse je n'arrive plus à débroussailler » Mme Z, 34 SA

## - Se faire un piercing ou se tatouer

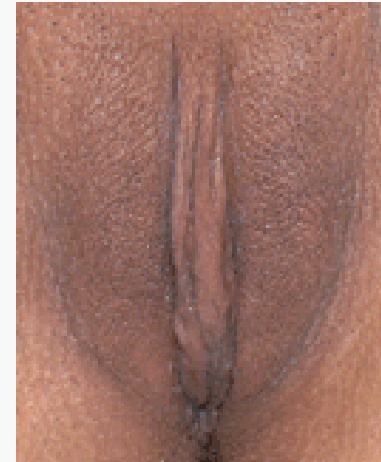
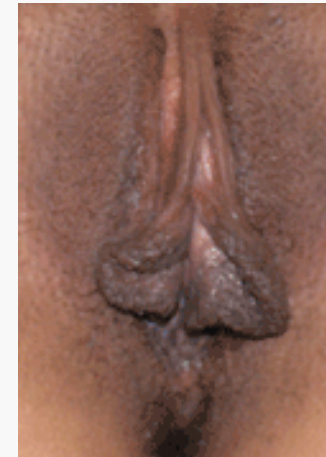## - Se faire opérer

- réfection de l'hymen

- labioplastie (hausse de 45% entre 2015 et 2016, Société Internationale de Chirurgie Plastique Esthétique)

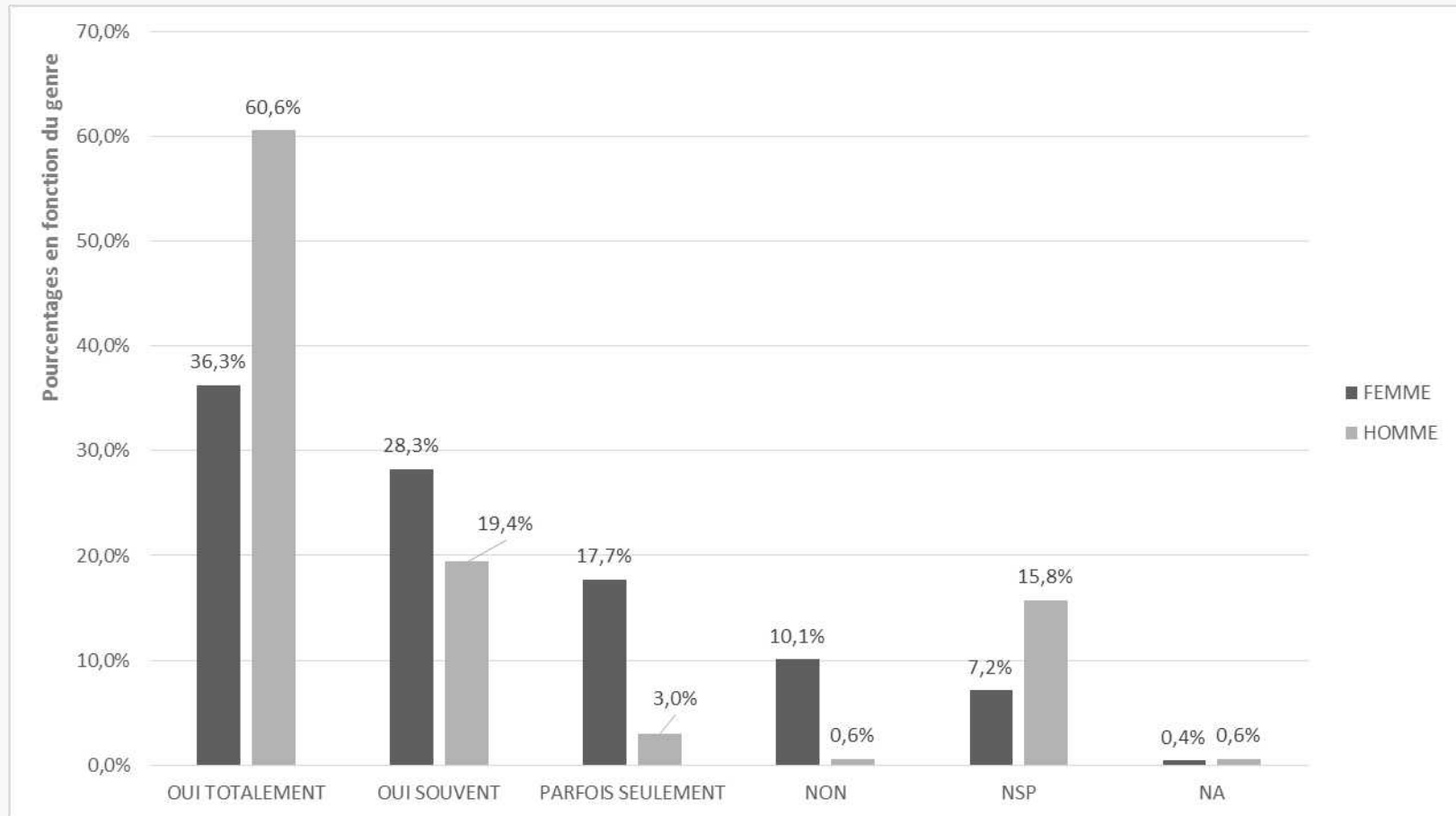
- laser de resurfaçage antiride des lèvres

- repositionnement du clitoris pour optimiser sa stimulation





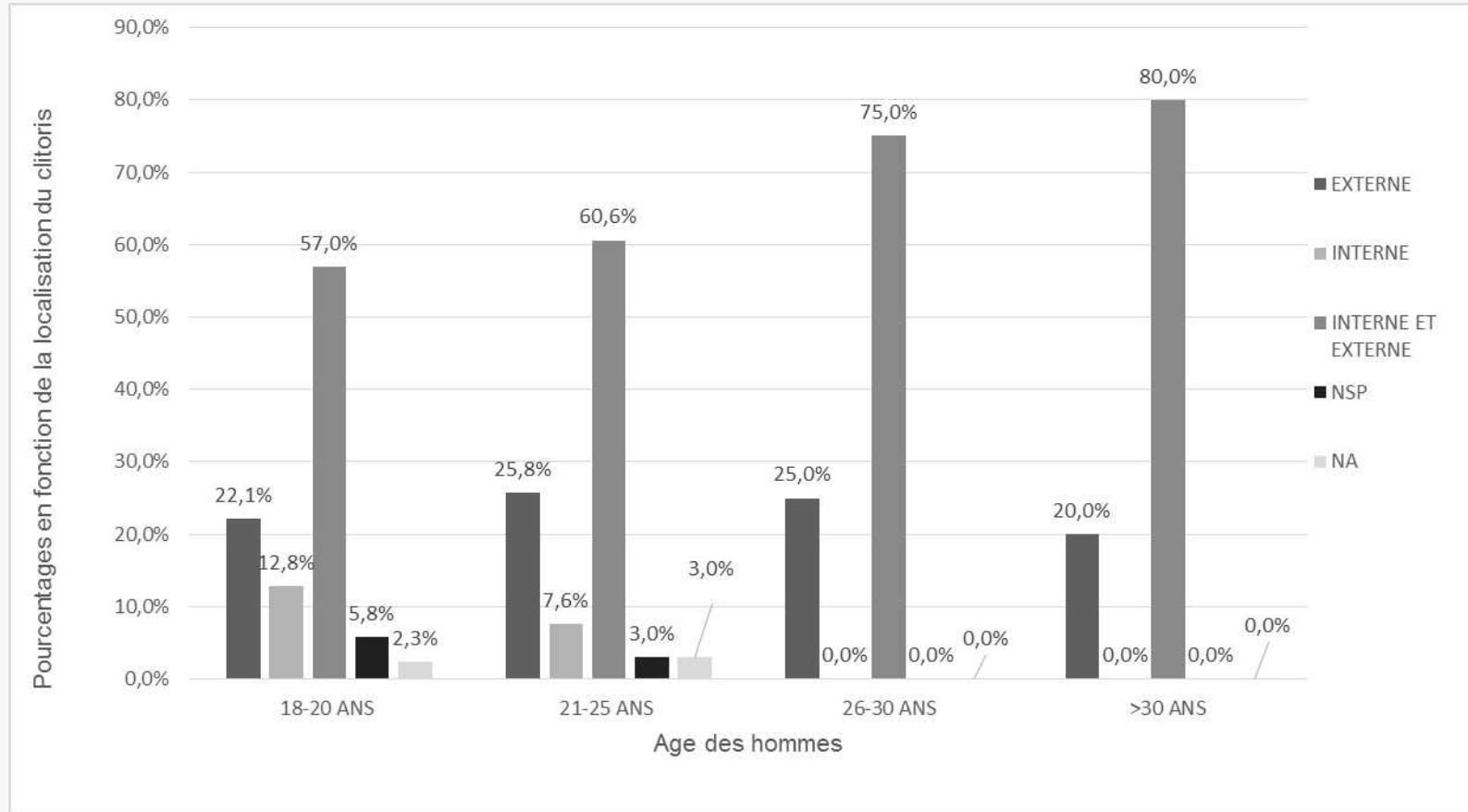
# Vulve et sexualité



- Aisance avec l'apparence de son sexe (pour les femmes) ou de celui de sa partenaire (pour les hommes) (n=400 étudiants)

Jéromine CLERC thèse 2020

# Vulve et sexualité

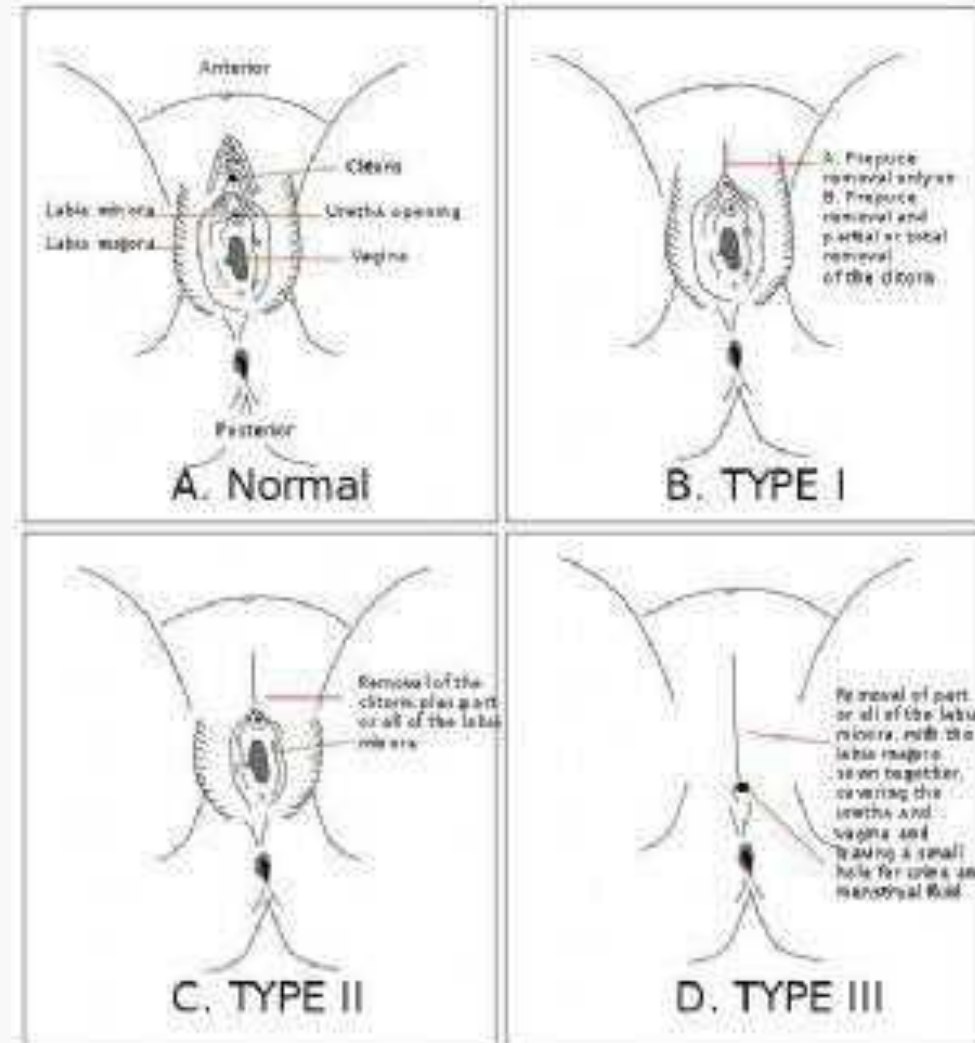


- Connaissances sur la localisation du clitoris en fonction de l'âge chez les hommes jeunes (n=396 étudiants) Jérôme CLERC thèse 2020

# Subir une mutilation

OMS 2007

- Type I Ablation partielle ou totale du clitoris et/ou du prépuce
- Type II Ablation partielle ou totale du clitoris et des petites lèvres, avec ou sans excision des grandes lèvres (excision) (80%)
- Type III Rétrécissement de l'orifice vaginal avec recouvrement par l'ablation et l'accolement des petites lèvres et/ou des grandes lèvres, avec ou sans excision du clitoris (infibulation) (15%)
- Type IV Autres procédés de mutilation



# Excision- réalités et représentations : cas n°1

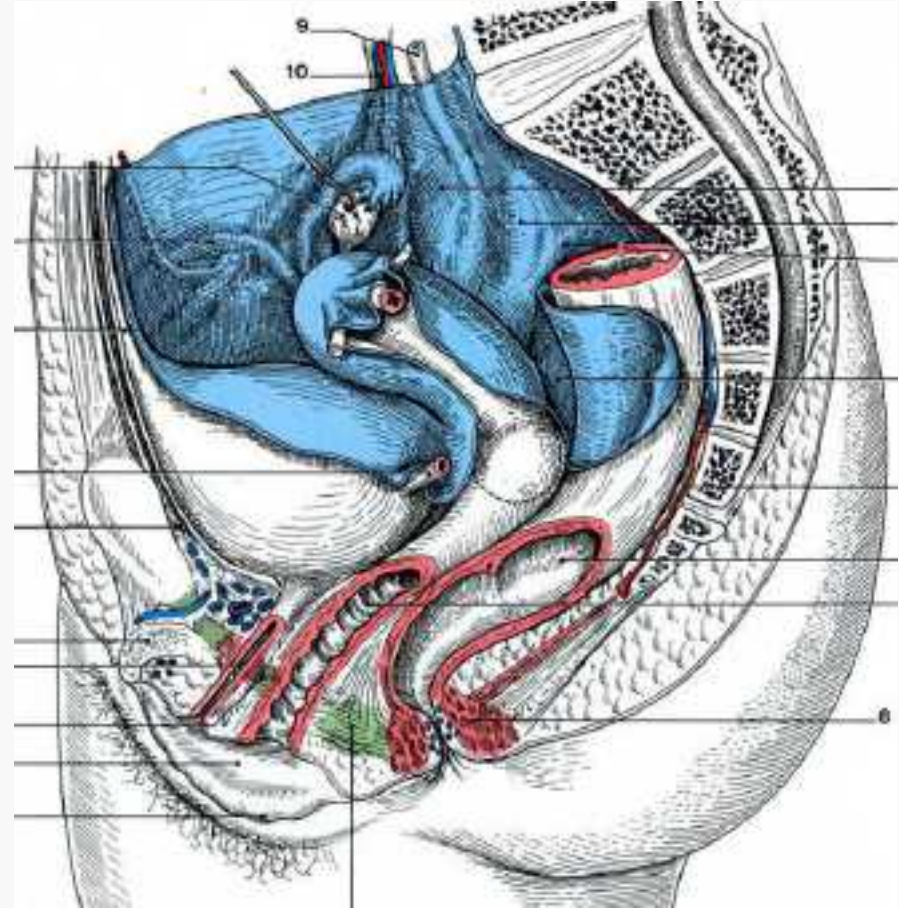
- 38 ans- Adressée par Dr Garbin pour discussion d'une éventuelle réparation après excision
- A été bien informée sur le plan anatomique
- Se plaint d'anorgasmie alors que le désir est présent
- Ressent un début d'excitation avec le doigt intravaginal mais rien avec le pénis ou une stimulation vulvaire ou à d'autres endroits...
- Explications sur avantages et limites du geste chirurgical
- Jeune femme qui comprend très bien, motivée

# Excision- réalités et représentations : cas n°2

- 41 ans- “Je suis là mais j’ai l’impression de ne pas vivre”.
- Excisée à 6 mois puis une 2<sup>e</sup> à 12 ans car “c’était mal fait”.
- “En Guinée les hommes ne veulent pas d’une femme non excisée”.
- En France depuis 2016. A fui les violences de son conjoint. Viols répétés- FC hémorragique induite par les coups- césarienne d’une fille de 2000g.
- Multiples cicatrices de morsures, brûlures, coups de couteau...
- S’est prostituée au Maroc pour arriver jusqu’en France.
- Aimerais rencontrer quelqu’un mais pense que les hommes en France ne veulent pas d’elle car elle est excisée.
- Longue discussion sur la dignité humaine, la chosification, sur ce qu’elle peut attendre ou non d’une réparation.

# Le vagin

- Conduit musculo-membraneux, élastique, très extensible
- Étendu de l'utérus au vestibule, situé en partie dans la cavité pelvienne, en partie dans l'épaisseur du périnée

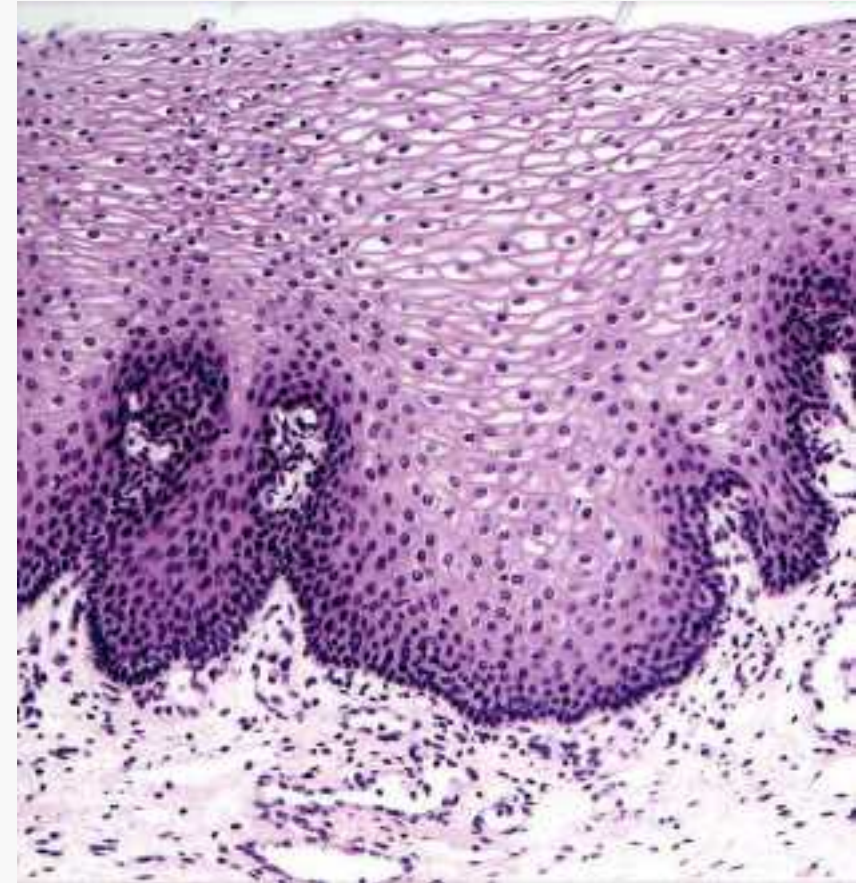

# La paroi vaginale

- Plis à la surface
  - transversaux, aspects en “palais de chien”
  - longitudinaux = une colonne paramédiane antérieure, une postérieure
- Muqueuse
  - épithélium pavimenteux, pluristratifié non kératinisé
  - chorion dense, riche en fibres élastiques
  - dépourvu de glandes
  - vascularisation très développée
- Musculeuse
  - Faisceaux de fibres musculaires lisses disposées de façon plexiforme avec prédominance de fibres circulaires à proximité du vestibule

# L'épithélium vaginal

- Influence de l'oestradiol
  - prolifération de l'épithélium (150 à 300 microns)
  - synthèse de glycogène (acide lactique)
- Influence de la progestérone: desquamation
- Propriétés de résorption
  - administration de médicaments (ovules)
  - ou d'hormones (E2, progestérone...)





# Vagin: vaisseaux et nerfs

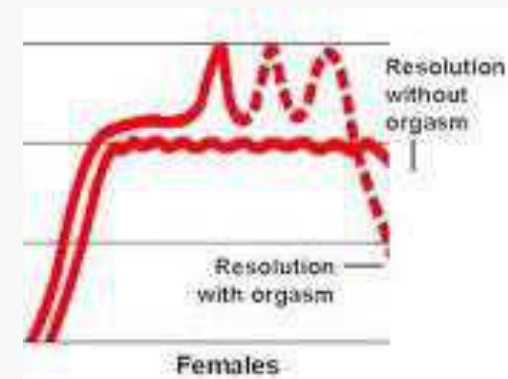
- Artères
- en haut branche vaginale de l'a utérine, a cervico-vaginale
- en partie moyenne, a vaginale longue
- en bas a hémorroïdale moyenne
- Veines
- Sur les côtés forment le plexus vaginal, anastomosé avec le plexus utérin en haut, le plexus vésical en avant et en bas avec les veines honteuses
- Les veines sont drainées dans la veine iliaque interne

# Vagin: vaisseaux et nerfs

- Nerfs
- Viennent essentiellement du plexus hypogastrique
- Sensibilité
  - grande variabilité individuelle
  - plus grande à la distension qu'au toucher
  - plus importante dans la partie inférieure
  - rôle important des muscles (faisceau interne des releveurs)


# Vagin et excitation sexuelle

- Transudation du plasma sanguin à travers les capillaires au niveau des muqueuses vaginale et vulvaire:  
lubrification +++
- Rétrécissement du 1/3 inf du vagin par action volontaire ou réflexe des muscles releveurs
- Vaso-congestion des tissus profonds -> turgescence des colonnes vaginales -> diminution de taille de l'orifice vaginal d'environ 30 %



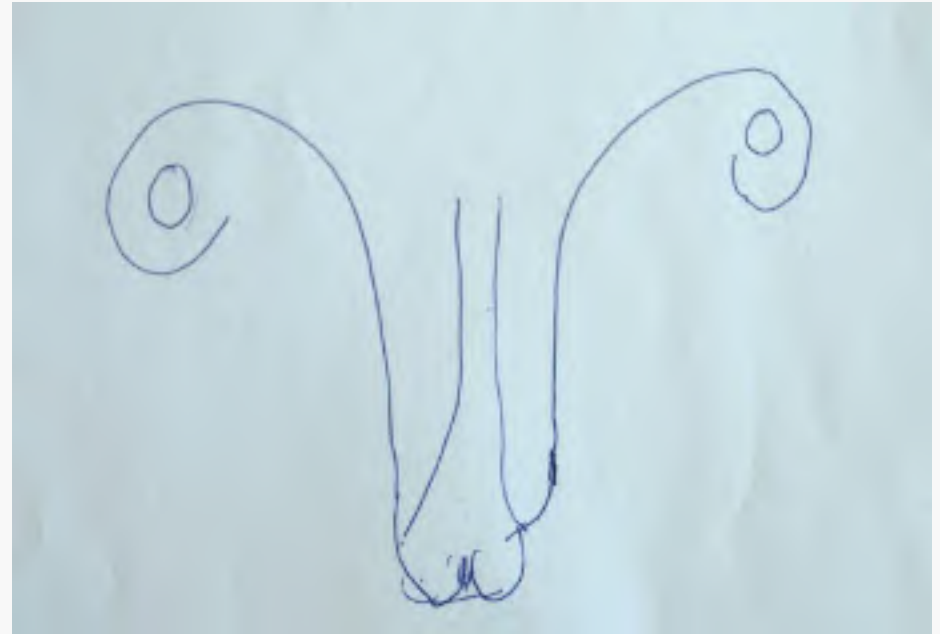
# Vagin représentations

- Madame VMJ, 55 ans, ne sait pas placer l'utérus, ne sait ni dessiner ni placer le vagin
- pas de rapports depuis plusieurs années, image du mari dévalorisée depuis son chômage

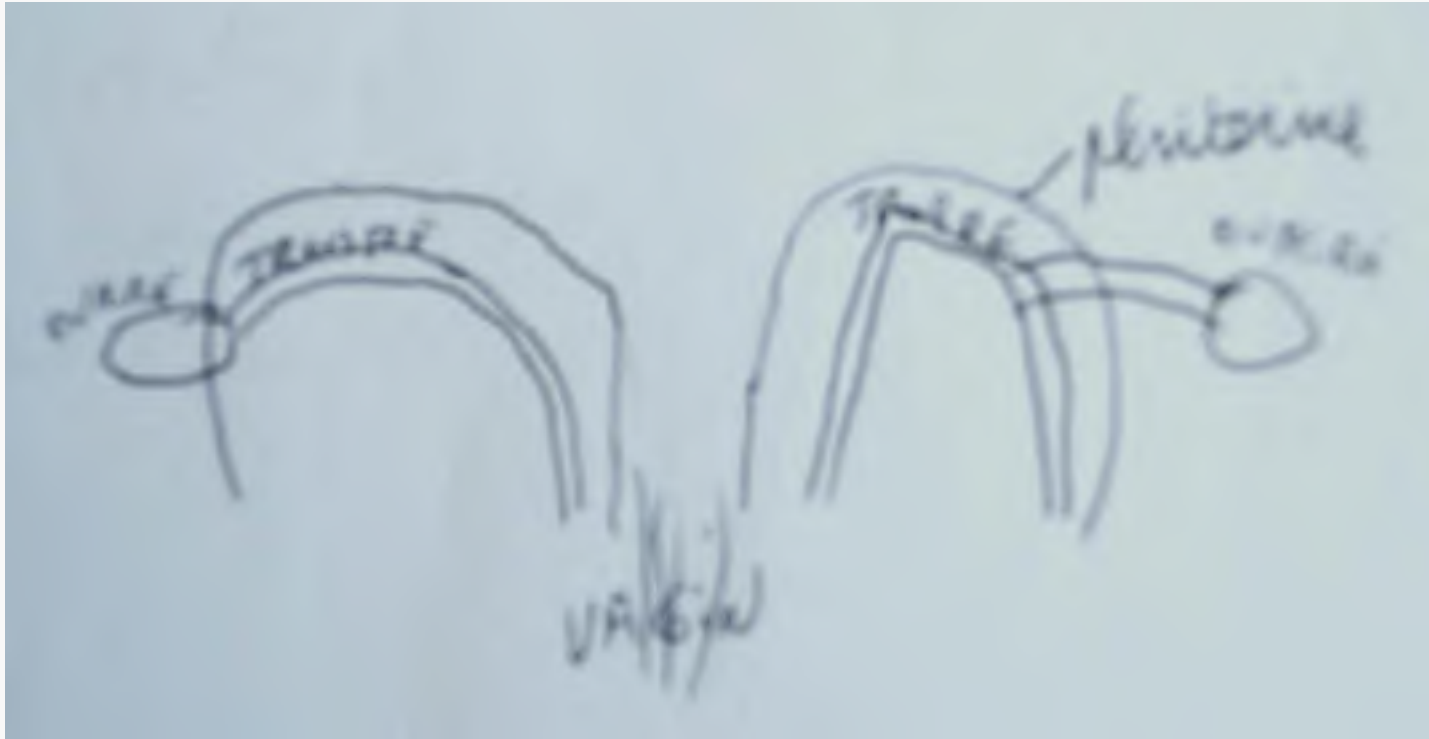

# Vagin représentations

- Madame HC, 38 ans, passé d'infertilité masculine, un enfant
- Pas de vulve, pas de vagin, utérus inversé
- « il y a si longtemps que je ne me suis pas occupée de moi »



# Vagin représentations

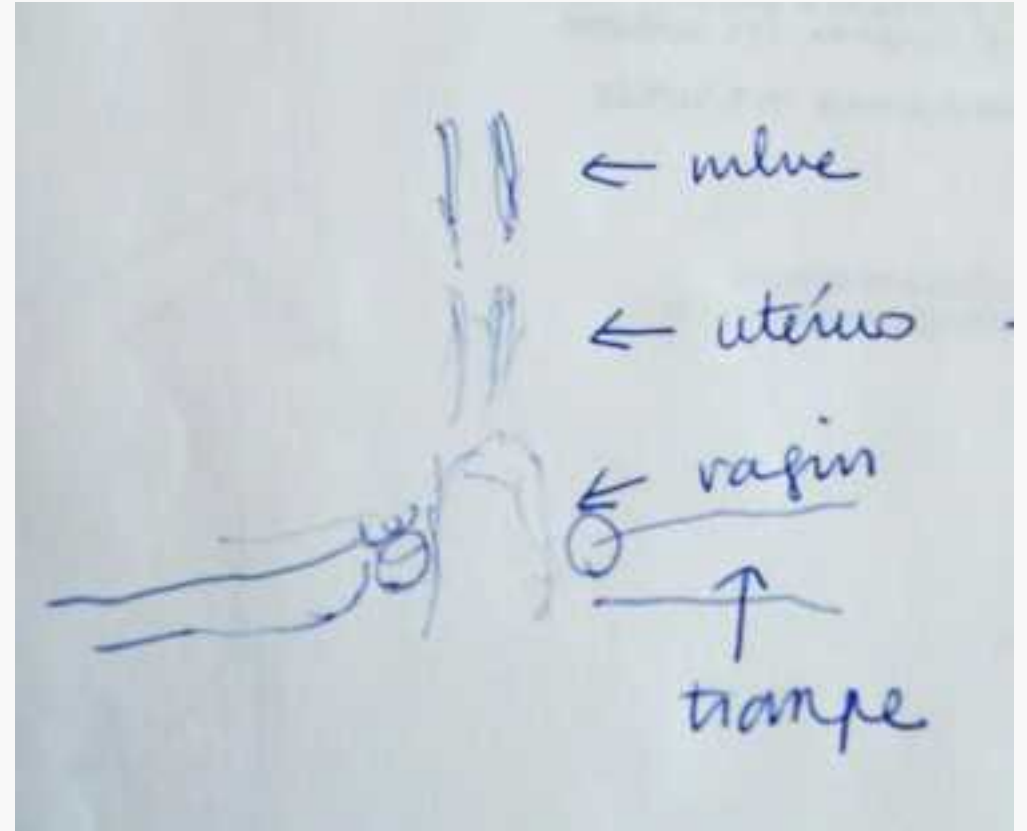


Madame X, 55 ans- ATCD d'infertilité- contrôle annuel

Utérus? « aucune idée? »

Vagin? « je connais seulement sa localisation »

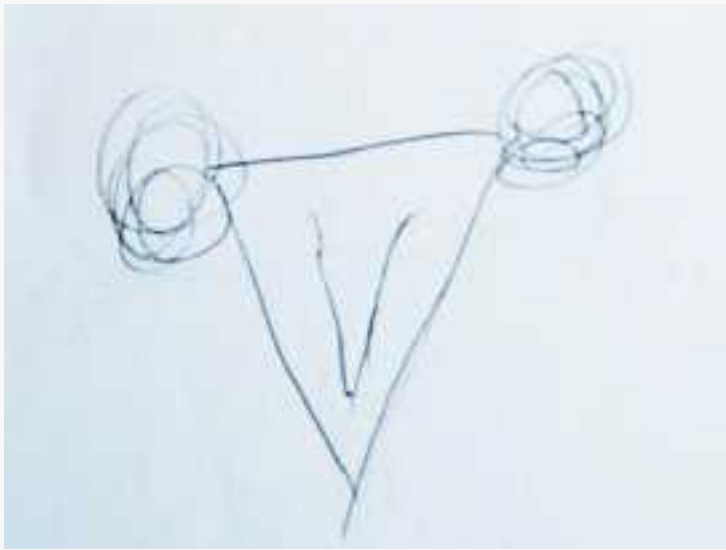
# Vagin représentations



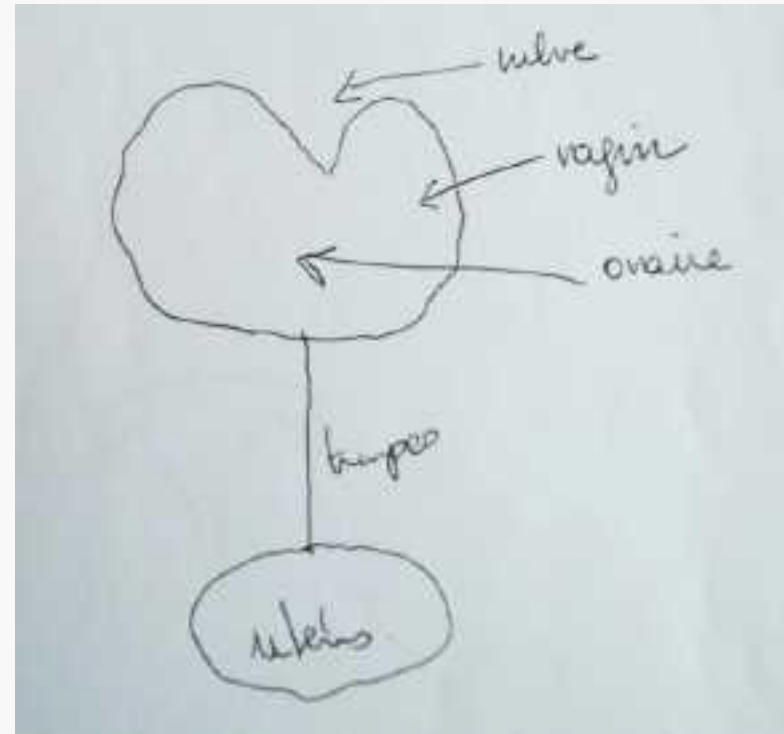
Madame RV, 50 ans- pas d'enfant- vie de couple tendue  
contrôle annuel  
Inversions multiples

# Vagin représentations

- Madame BD, 45 ans, mère de famille, contrôle systématique
- Pas de vulve, pas de vagin
- Pas intéressée par l'exercice, très détachée...



- Madame GAL, 35 ans, mariée, des enfants, contrôle systématique
- Confusion totale





# Vagin représentations

20 CULTURE Marlène Schiappa sera sur scène dans «Les monologues du Vagin» le 7 mars

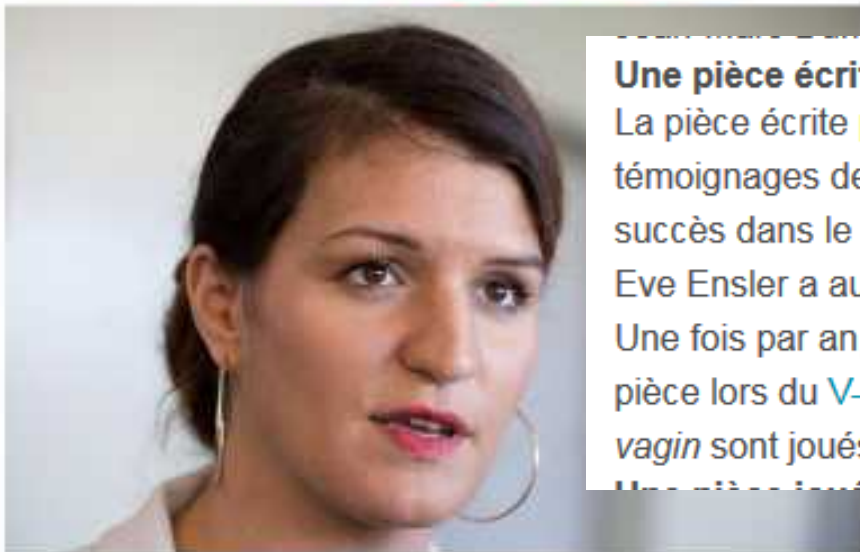

## Marlène Schiappa sera sur scène dans «Les monologues du Vagin» le 7 mars

**JOURNÉE DE LA FEMME** La secrétaire d'Etat et les deux ex-ministres Roselyne Bachelot et Myriam El Khomri, monteront sur scène à l'occasion de la Journée de la femme...

20 Minutes avec AFP | Publié le 23/01/18 à 08h56 — Mis à jour le 23/01/18 à 11h00

22 COMMENTAIRES | 522 PARTAGES



À LIRE AUSSI

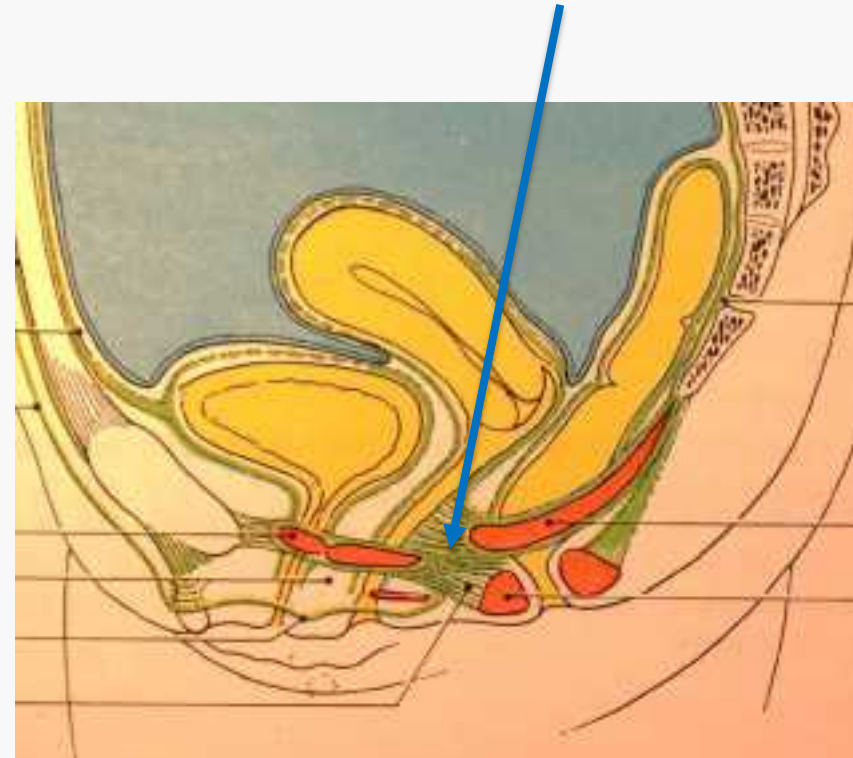### Une pièce écrite par une dramaturge et féministe

La pièce écrite par la dramaturge et féministe américaine Eve Ensler à partir de témoignages de femmes a été créée à Broadway en 1996 avant de connaître un grand succès dans le monde entier. Elle a été traduite dans une cinquantaine de langues. Eve Ensler a aussi créé en 1998 un mouvement à propos des violences faites au femme. Une fois par an, des femmes se retrouvent pour dire ou lire ensemble des extraits de la pièce lors du **V-Day (V comme vagin, victoire, violence)**. En France, *Les Monologues du vagin* sont joués depuis 2000 dans de nombreux théâtres.

La secrétaire d'Etat chargée de l'égalité entre les femmes et les hommes Marlène Schiappa, le 5 octobre 2017 à Dijon. — J.C. Tardieu/WAPPA

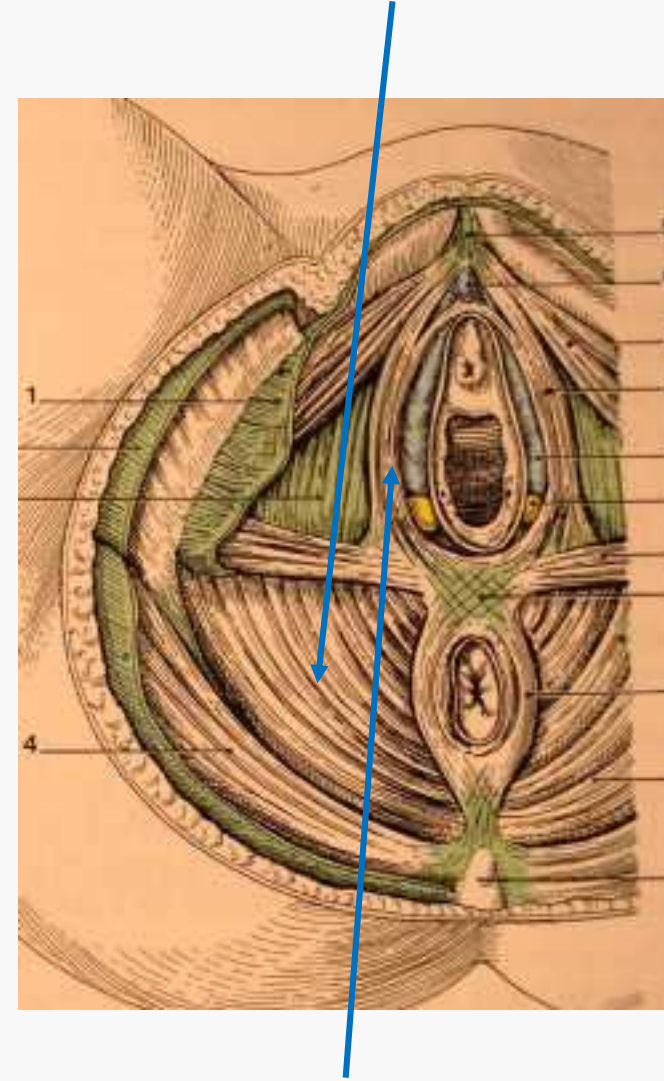
# Les muscles releveurs de l'anus

- Hamac musculo-tendineux amarré sur le cadre osseux
- Le vagin (1/3 inf) traverse le diaphragme pelvien constitué par les différents faisceaux du muscle releveur de l'anus
- La contraction des fibres relève l'anus, intervient dans son rôle de sphincter et refoule le vagin vers l'avant



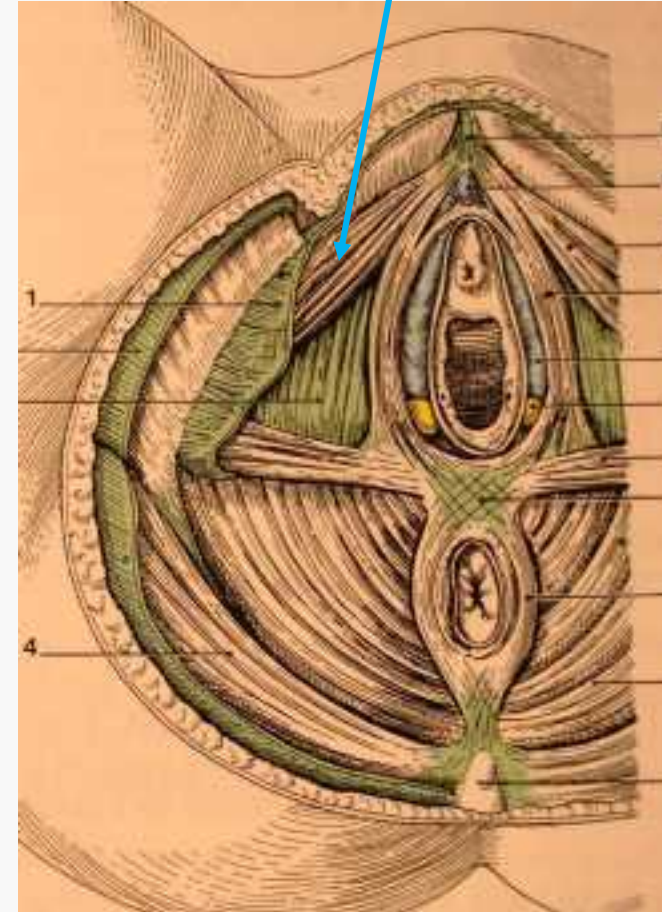
# Vagin et muscles du périnée

- Rôle essentiel dans le maintien de la statique pelvienne. Si déficient:
  - incontinence urinaire
  - prolapsus
  - béance vaginale
  - modification des sensations lors du coït
- Le faisceau interne « constricteur du vagin »
  - contractions intermittentes lors du coït
  - il s'effondre après le 1<sup>er</sup> accouchement
  - sa contracture est responsable du vaginisme



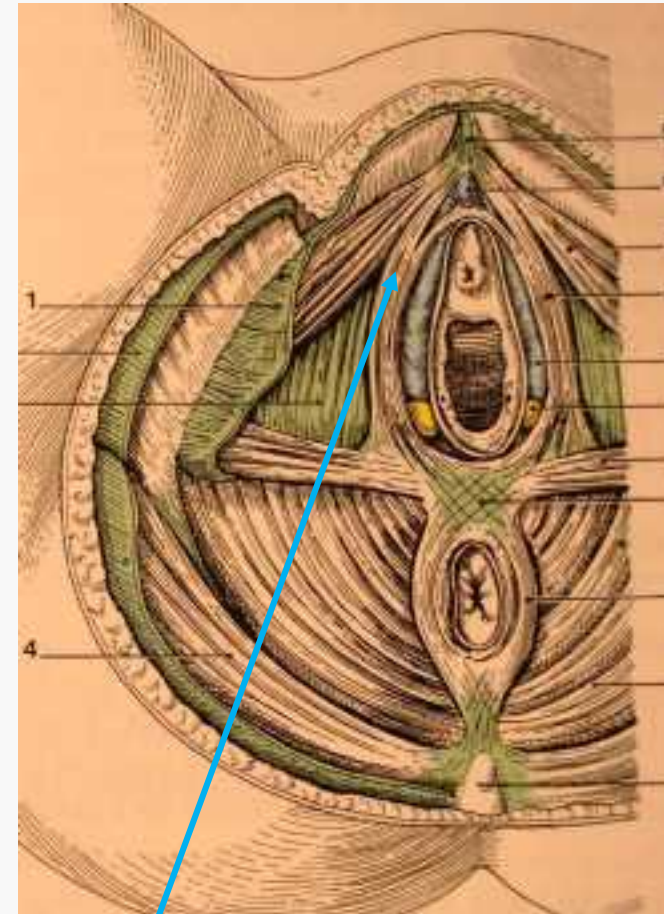
# Muscles du périnée et sexualité

- Muscles ischiocaverneux
  - enveloppent les corps caverneux
  - abaissent le clitoris contre la face dorsale du pénis lors du coït
  - compriment le corps caverneux



# Muscles du périnée et sexualité

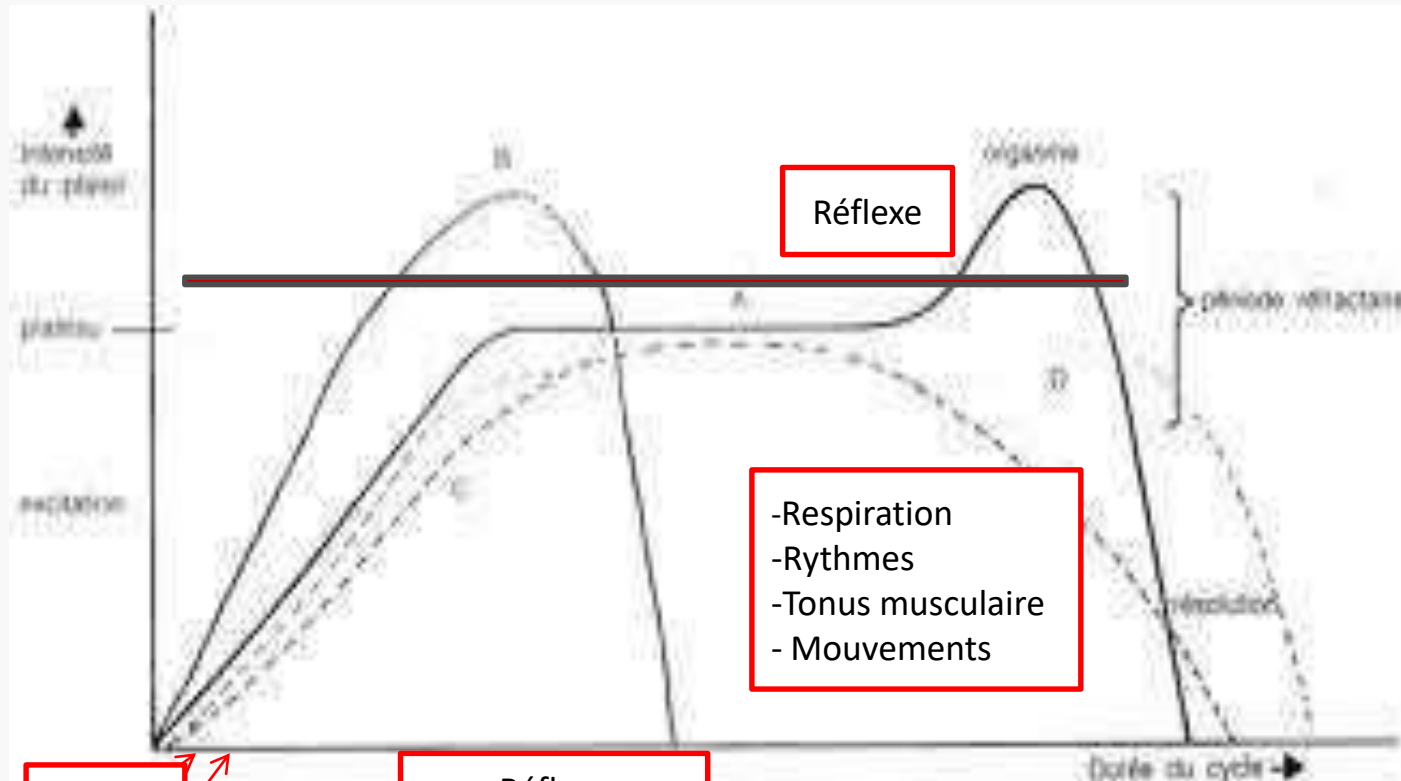
- Muscles bulbo spongieux
  - se dédoublent autour du clitoris
  - abaissent le clitoris
  - compriment le bulbe vestibulaire
  - compriment la veine dorsale du clitoris (tumescence et érection)
  - expriment les glandes de Bartholin
  - rétrécissent l'orifice inférieur du vagin
  - enserrrent le pénis comme un diaphragme



# Muscles du périnée et excitation sexuelle

- Contraction des releveurs et transverses du périnée, se propage aux abdominaux, fessiers, adducteurs
  - abaissement de la fourchette par contraction des muscles transverses
  - rétrécissement du 1/3 inf du vagin par action volontaire ou réflexe des releveurs
- Contraction des m ischiocaverneux et bulbospongieux
- Dilatation et congestion des corps caverneux et des bulbes vestibulaires-> gonflement du clitoris

# La courbe d'excitation sexuelle



stimuli

Réflexe entraînant une vaso congestion des OGE

# Physiologie de l'orgasme féminin

- Plusieurs sources d'excitation physiologique possibles peuvent mener à l'orgasme si elles s'accompagnent :
  - d'une excitation corporelle
  - d'une stimulation psychique
  - d'un abandon aux sensations créées (s'autoriser à les éprouver)
- Ces sources excitatoires peuvent être :
  - vulvaire et clitoridienne (frottement)
  - vaginale (par pression, surtout paroi antérieure)
  - périnéale (via le jeu musculaire)
  - autres zones érogènes (sein)
  - et/ou purement psychique (orgasme en cours de sommeil)



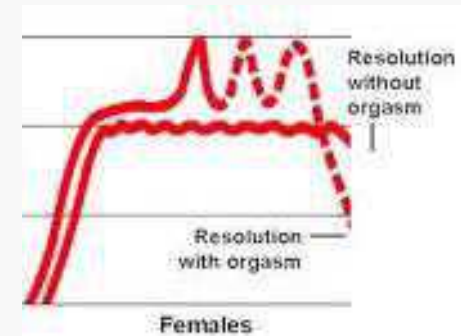
# Physiologie de l'orgasme

- Réponse physiologique aux stimuli érotiques :
- vasocongestion accentuée
- accroissement des tensions musculaires
- l'orgasme est limité aux quelques secondes pendant lesquelles se produit un brusque relâchement de l'engorgement vasculaire et de la tension musculaire
- les muscles périnéaux se contractent de façon tonique puis de façon clonique (3 à 15 contractions toutes les 0,8 secondes)
- éjaculation féminine parfois décrite (glandes accessoires)
- femmes fontaines



# Phase de résolution

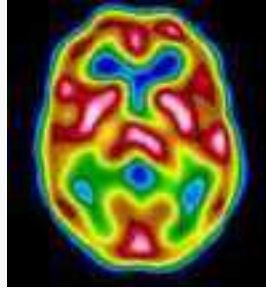
- Période réfractaire de durée variable selon les personnes et les situations
- Aucun contact, aucune stimulation ne sont acceptés par les zones érogènes
- Période réfractaire caractérisée par une intumescence des vaisseaux sanguins au niveau des différentes structures
- L'afflux de sang se dissipe, à un rythme plus lent si l'orgasme n'a pas eu lieu



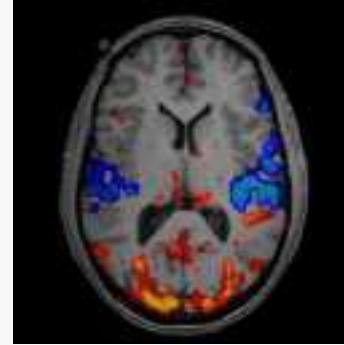
# Neuroanatomie

- Compréhension récente grâce à l'imagerie fonctionnelle

TEP scan\*



et l'IRMf\*



- 2 neurotransmetteurs clés

– Dopamine =catécholamine : excitation, désir, plaisir, récompense

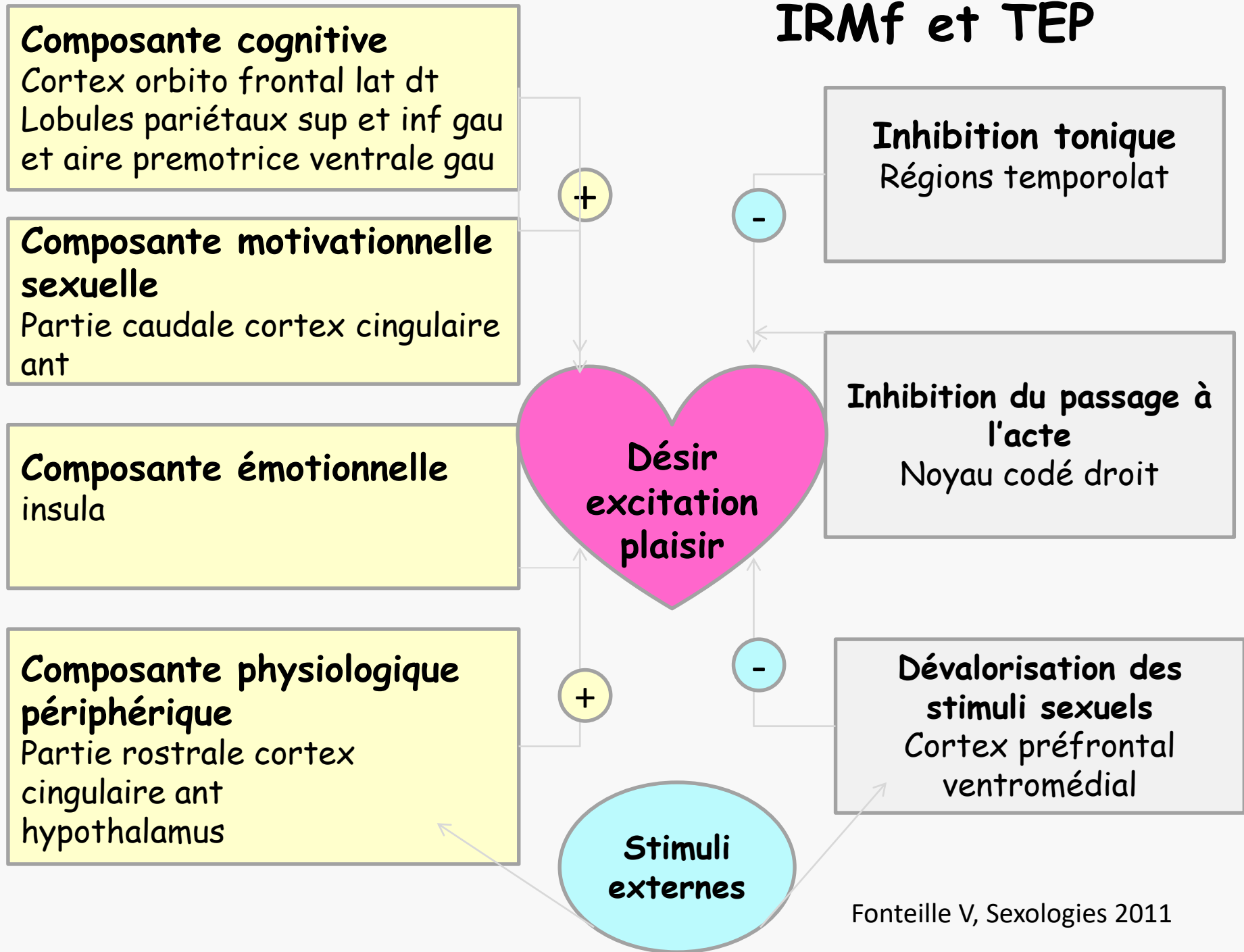
- nicotine, alcool, substances psychoactives -> augmentation de la transmission dopaminergique

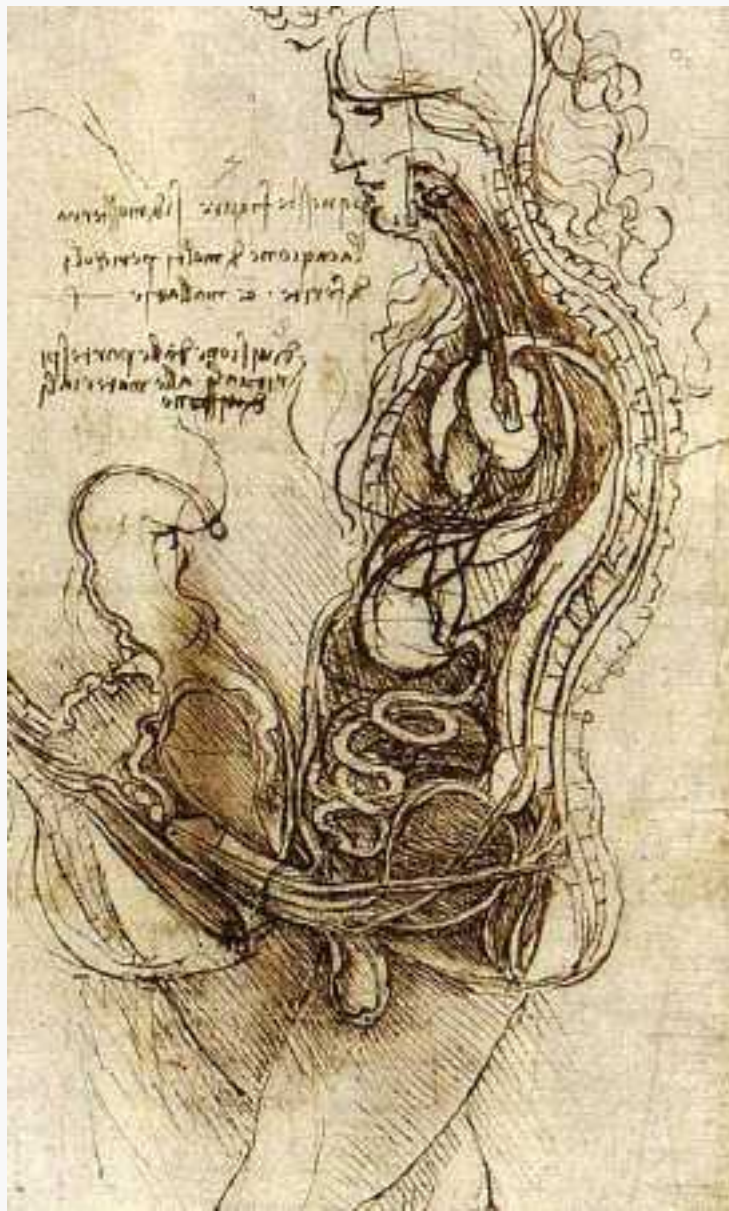– Sérotonine =monoamine : satiété, humeur

- inhibiteurs de la recapture de sérotonine sont antidépresseurs
- ttt éjaculation précoce

\*tomographie par émission de positons- IRM fonctionnelle

# IRMf et TEP





**Merci pour votre attention**